

大动脉炎和梅毒性主动脉炎心外科的临床表现

孙晓宁 王春生

【摘要】 目的:归纳大动脉炎和梅毒性主动脉炎的临床特点。 方法:收集 2010 年 1 月至 2020 年 12 月在复旦大学附属中山医院行心脏手术治疗的大动脉炎和梅毒性主动脉炎患者,观察其临床特点。 结果:大动脉炎 61 例,其中男性 22 例,女性 39 例,平均年龄 (50.2 ± 13.8) 岁,表现为主动脉根部瘤 6 例,升主动脉扩张 16 例,弓部扩张或溃疡 4 例,主动脉弓部狭窄或主要分支狭窄 9 例,降主动脉缩窄 2 例,胸腹主动脉瘤 3 例,5 例单纯瓣膜置换术后瓣周漏。梅毒性主动脉炎 8 例,其中男性 5 例,女性 3 例,平均年龄 (56.6 ± 13.6) 岁,表现为主动脉扩张。 结论:大动脉炎以血管狭窄为主要表现,梅毒性主动脉炎则以血管扩张为主。

【关键词】 大动脉炎;梅毒;主动脉炎;主动脉瘤
doi:10.3969/j.issn.1673-6583.2021.06.016

大动脉炎和梅毒性主动脉炎可能引起主动脉及其分支阻塞或动脉壁薄弱,导致动脉瘤^[1-2]。主动脉炎患者如果接受单纯主动脉瓣置换术,可能发生瓣周漏。对特点进行归纳,有利于在临床上识别大动脉炎和梅毒性主动脉炎的病因,选择适当的方法,改善预后。

1 对象与方法

回顾性收集 2010 年 1 月 1 日至 2020 年 12 月 31 日复旦大学附属中山医院心脏外科的手术资料,筛查接受心脏手术治疗的大动脉炎和梅毒性主动脉炎患者。对诊断明确的大动脉炎和梅毒性主动脉炎患者的资料进行分析,记录一般情况、住院期间各项检查检验结果、病史资料等,总结其临床特点。

2 结果

2.1 大动脉炎

2010 年 1 月至 2020 年 12 月,本中心共完成心脏外科手术 41 552 例,其中大动脉炎 61 例,男性 22 例,女性 39 例,24~72 岁,平均年龄 (50.2 ± 13.8) 岁。大动脉炎患者中主动脉根部瘤 6 例、升主动脉扩张 16 例、弓部扩张或溃疡 4 例、主动脉弓部

狭窄或主要分支狭窄 9 例、降主动脉缩窄 2 例、胸腹主动脉瘤 3 例、大动脉炎 Bentall 术后瓣周漏(主动脉根部包裹内引流)1 例、单纯瓣膜置换术后瓣周漏 5 例、大动脉炎合并冠心病 4 例。

大动脉炎主要影响主动脉及其一级分支,左锁骨下动脉的近侧段或中段、左颈总动脉、左椎动脉、头臂动脉、右锁骨下动脉中段或近端、右侧颈动脉、右椎动脉和主动脉也可能受累(见图 1、2)。手术中肉眼观,被累主动脉管壁明显增厚、变硬。内膜表面凹凸不平,重者有多个斑块隆起,其间为纵行或星状皱纹(树皮样皱纹),受累管腔明显狭窄,甚至被纤维组织完全阻塞。

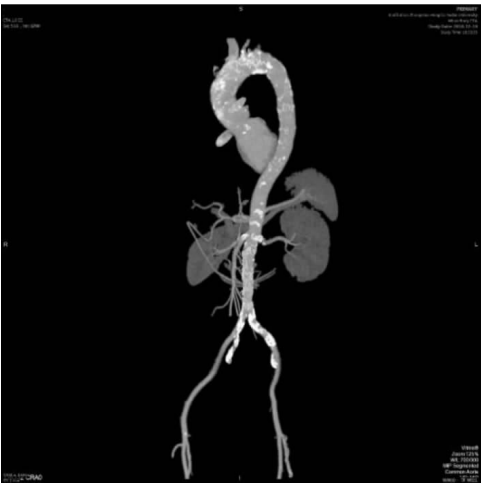

图 1 大动脉炎的主动脉计算机体层血管造影

基金项目:国家自然科学基金(81970442)
作者单位:200032 上海,复旦大学附属中山医院心外科
通信作者:王春生,E-mail:Wang.Chunsheng@zs-hospital.sh.cn

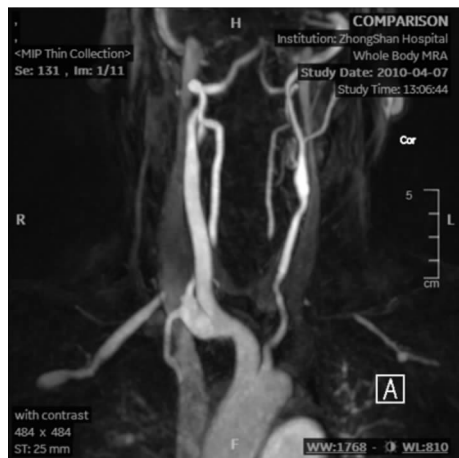

图 2 主动脉弓和劲动脉核磁共振成像

2.2 梅毒性主动脉炎

41 552 例患者中梅毒性主动脉炎 8 例,男性 5 例,女性 3 例,平均年龄 (56.6 ± 13.6) 岁。8 例梅毒性主动脉炎均有主动脉瓣膜反流,1 例升主动脉瘤样扩张超过 5 cm,3 例升主动脉扩张 <5 cm,合并主动脉弓部扩张 3 例(见图 3),胸降主动脉扩张 1 例。手术中肉眼观,主动脉内膜表面呈树皮样外观。梅毒性动脉瘤的主动脉窦部分正常,累及窦管交界以上,由于内膜和外膜均增厚,动脉瘤壁较正常血管更厚。梅毒性主动脉炎表现为主动脉扩张,较少累及分支及造成分支狭窄。

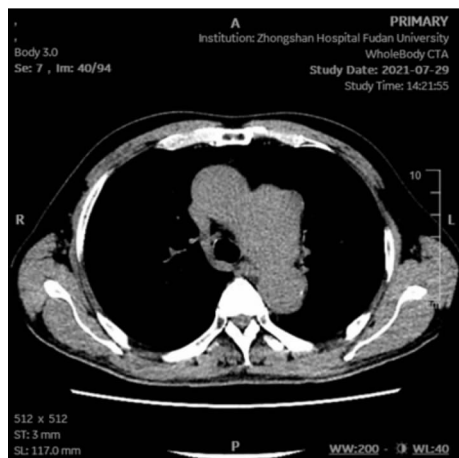


图 3 梅毒性主动脉炎胸主动脉计算机体层血管造影

3 讨论

大动脉炎是一种病因未知的慢性血管炎。患者中女性占比高,主要影响主动脉及其一级分支,临床上依受累血管部位而表现出相应症状,并有关节炎、发热、贫血、血沉加速和体质量减轻等。主动脉中膜弹力板被破坏中断,代之以瘢痕组织,内膜及外膜大量胶原纤维增生,滋养血管壁增厚^[3-4]。

梅毒是由梅毒螺旋体引起的一种性病,梅毒性主动脉炎见于第三期梅毒,常在原发感染十余年后才出现。梅毒性主动脉炎多数表现为主动脉瓣膜反流和主动脉扩张,组织学特点是主动脉滋养血管周围有淋巴细胞、浆细胞和单核细胞浸润。中膜有粟粒状树胶样肿形成,并可见灶状坏死及弹力板破坏。晚期形成多数小瘢痕,内膜高度纤维化^[5]。

总之,大动脉炎一般表现为血管狭窄,而梅毒性主动脉炎表现为主动脉瓣膜反流和主动脉扩张。大动脉炎通常较年轻发病,可能会伴有关节炎的症状;而梅毒性主动脉炎则可能有特异性的血清反应阳性,发病年龄更大一些。

参考文献

- [1] Marvisi C, Accorsi Buttini E, Vaglio A. Aortitis and periaortitis: the puzzling spectrum of inflammatory aortic diseases[J]. Presse Med, 2020, 49(1):104018.
- [2] Sharma S, Pandey NN, Sinha M, et al. Etiology, diagnosis and management of aortitis[J]. Cardiovasc Intervent Radiol, 2020, 43(12):1821-1836.
- [3] 孙立忠, 刘永民, 胡盛寿, 等. 大动脉炎导致主动脉瓣关闭不全的外科治疗[J]. 中华胸心血管外科杂志, 2003, 19(3): 129-130.
- [4] Kaymaz-Tahra S, Alibaz-Oner F, Direskeneli H. Assessment of damage in Takayasu's arteritis [J]. Semin Arthritis Rheum, 2020, 50(4):586-591.
- [5] Roberts WC, Moore AJ, Roberts CS. Syphilitic aortitis: still a current common cause of aneurysm of the tubular portion of ascending aorta[J]. Cardiovasc Pathol, 2020, 46:107175.

(收稿:2021-08-21 修回:2021-10-26)

(本文编辑:丁媛媛)